



## Life and Medical Sciences

Türk Toplumunda Mandibular Kanal Varyasyonlarının Konik Işınli Bilgisayarlı Tomografi ve Ortopantomografi Yöntemleri ile Karşılaştırmalı Olarak İncelenmesi

### The Investigation of Mandibular Canal Variations in the Turkish Society Comparative with Cone Beam Computerized Tomography and Orthopantomography Methods

Savaş ÖZARSLANTÜRK<sup>1</sup> [ID], İsmail Hakan AVSEVER<sup>1</sup> [ID]

<sup>1</sup>Sağlık Bilimleri Üniversitesi, Gülhane Diş Hekimliği Fakültesi, Ağız, Diş ve Çene Radyolojisi Anabilim Dalı, Ankara, Türkiye [Department of Oral and Maxillofacial Radiology, Gülhane Faculty of Dentistry, University of Health Sciences, Ankara, Türkiye].

**Article Info:** Received; 11.02.2023. Accepted; 23.03.2023. Published; 07.04.2023.

**Correspondence:** Savaş Özarslantürk; Asst.Prof., Department of Oral and Maxillofacial Radiology, Gülhane Faculty of Dentistry, University of Health Sciences, Ankara, Türkiye. E-mail: [savas.ozarslanturk@sbu.edu.tr](mailto:savas.ozarslanturk@sbu.edu.tr)

**Cite as:** Özarslantürk S, Avsever İH. The Investigation of Mandibular Canal Variations in the Turkish Society Comparative with Cone Beam Computerized Tomography and Orthopantomography Methods. Life Med Sci 2023; 2(2): 70-85.

#### Özet

Mandibular kanal ve içerdiği nörovasküler yapılar diş hekimliği uygulamalarında önemli oluşumlardır. Komplikasyonsuz ve başarılı cerrahi sonuçlara ulaşmak için mandibular kanalın konumu ve varyasyonlarının doğru ve kesin olarak belirlenmesi son derece önemlidir. Mandibulaya yapılan cerrahi girişimler sırasında inferior alveolar sinir, inferior alveolar arter ve inferior alveolar ven zarar görebilir ve kalıcı parestezi gibi hasarlar oluşabilir. Bu sebeple hastaların sağlıkları ve sosyal yaşamları olumsuz etkilenebilir. Bu çalışmanın amacı, Türk toplumundan alınmış bir hasta grubunda, mandibular kanala ait varyasyonların görülme sıklığı ve özelliklerini, konik ışınli bilgisayarlı tomografi (KIBT) ve ortopantomografi (OPG) teknikleri ile karşılaştırmalı olarak araştırmaktır. Bu retrospektif çalışma, 2011-2016 yılları arasında kliniğimize başvuran ve mandibular kanal bölgesi net bir şekilde izlenen 20 yaş ve üzeri 700 hastanın KIBT ve OPG görüntüleri kullanılarak gerçekleştirildi. Mandibulayı etkileyen doğumsal ya da kazanılmış deformitesi olan hastalar çalışma dışı bırakıldı. Karşılaştırmalı analizler yapabilmek için her iki görüntüleme yöntemi ile mandibular kanal ve aksesuar mandibular kanalların çap ve uzunluklarını belirlemek amacıyla çeşitli ölçümler yapıldı. Aksesuar mandibular kanalların sayısı, lokalizasyonu ve tipi belirlendi. Çalışmamızda mandibular kanal varyasyon oranları; OPG görüntüleri üzerinde %2.43 (17/700), KIBT görüntüleri üzerinde ise %8.57 (60/700) olarak saptandı. Çalışma sonuçlarımıza göre mandibular kanal varyasyonlarının Türk toplumu için nadir görülen durumlar olmadığı söylenebilir. Riskli girişimler öncesinde ve OPG görüntüleme yönteminin yetersizliği nedeniyle tanıda şüpheye düşüldüğünde; kanama, parestezi ve travmatik nöroma gibi komplikasyonları engellemek için KIBT görüntüleme yöntemine başvurulmalıdır.

**Anahtar Kelimeler:** Mandibular kanal, KIBT, OPG.

#### Abstract

Mandibular canal and its neurovascular contents are highly important structures for dental clinicals. Accurate localization of the mandibular canal and determination of its variations are crucial aspects to achieve

successful surgical results without complications. Inferior alveolar nerve, artery, and vein could be damaged during surgical interventions and serious complications may occur in post-operative period, such as permanent paraesthesia. Thus, the patients' health and social life may be seriously affected. The aim of this study was to investigate the prevalence and features of mandibular canal variations in a group Turkish population using cone beam computed tomography (CBCT) and orthopantomography (OPG) techniques. This retrospective study was performed on CBCT and OPG images of 700 patients whose mandibular canal area was clearly observed and aged over 20 years old which were referred to our clinic between 2011-2016. Patients with congenital or acquired deformity affecting the mandible were excluded from the study. In order to make comparative analysis, various measurements were made on both types of imaging. In our study, mandibular canal variation rates were identified as 2.43% (17/700) and 8.57% (60/700) on OPG images and CBCT images, respectively. As a result of our study, it could be said that the mandibular canal variations are not rare cases for the Turkish population. Before risky surgical procedures and when there is a suspicious diagnosis due to inadequacy of OPG imaging method; the CBCT imaging method should be referred in order to prevent complications such as hemorrhage, paresthesia, and traumatic neuroma.

**Keywords:** Mandibular canal, CBCT, OPG.

## Giriş

Mandibular kanal (MK), inferior alveolar sinir (İAS) ve bu sinirle ilişkili vasküler yapıları (inferior alveolar arter ve ven) içermektedir. İAS, beşinci kranial sinir olan trigeminal sinirin üç ana dalından biri ve en kalını olan mandibular sinirin en büyük dalıdır [1-4]. İAS mandibular ramusun medial yüzeyi üzerinde mandibular foramenden (MF) mandibulaya girmeden önce mylohyoid sinir ayrılır. İAS'ın dental dalları dişleri ve çevre dokuları innerve eder. Kanal içinde mental sinir ve insiziv sinir olmak üzere iki dal verir. Mental foramenden çıkan ve daha büyük bir dal olan mental sinir, çene ve alt dudak derisinin innervasyonunu sağlar. İnsiziv sinir ise daha küçük bir daldır ve premolar, kanin, kesici dişler ve buldukları bölgedeki gingivanın duysal innervasyonunu sağlar [5]. Mandibular bölgede uygulanacak teşhis ve tedavi prosedürleri öncesi-esnası ve sonrasında gözle ve palpasyonla yapılacak klinik muayene tedavi planlaması için genelde yeterli değildir, bu nedenle kanalın pozisyonu, uygun radyolojik tekniklerle tespit edilip operasyon öncesi objektif veriler ortaya konulmalıdır [6].

Ortopantomografi (OPG) ve konik ışınli bilgisayarlı tomografi (KIBT); mandibular kanal ve mental foramenin konumu, şekli, sayısı, normal anatomik seyri ve normalin dışına çıkan varyasyonlarının tespiti için yaygın kullanılan görüntüleme teknikleridir [7]. OPG'lerde orbitanın 1/3 alt kısmı, maksiller sinüsler, nazal fossa, temporomandibular eklem, maksilla, mandibula

ve bütün dişleri içeren geniş bir bölge görüntülenir. Bu özelliği ile, OPG diş hekimliğinde çeşitli amaçlarla yaygın olarak kullanılır [8-11]. Ancak, iki boyutlu görüntüleme tekniği olmaları nedeniyle OPG'ler anatomik ve patolojik detaylar hakkında sınırlı bilgi sağlamakta; mandibular kanal, maksiller sinüs, kemik kalınlığı, kök anatomisi, lezyon boyut ve lokalizasyonu belirlemede yetersiz kalmaktadır [12]. Ayrıca faringeal havayolu, yumuşak damak ve uvulanın yarattığı hayalet imajlar tanıyı zorlaştırmaktadır [13]. Konvansiyonel tetkiklerin kesin tanıda yetersiz kalabildiği bu ve benzeri durumlarda bilgisayarlı tomografi (BT) gibi ileri görüntüleme yöntemlerine ihtiyaç duyulmaktadır. Bununla beraber, BT yüksek maliyet, uygulama zorluğu, hastanın maruz kaldığı radyasyon dozunun konvansiyonel tekniklerden daha fazla olması ve yetişmiş uzman personele ihtiyaç duyulması gibi bazı dezavantajlara sahiptir. Bu nedenle BT'ye başlıca konvansiyonel tetkiklerin yetersiz kaldığı durumlarda başvurulmalıdır [14-17]. Anatomik yapıları ve patolojik oluşumları daha net bir şekilde ortaya koymak için gerekli olan üç boyutlu görüntüleme; panoramik radyografiye göre biraz yüksek, bilgisayarlı tomografiden ise daha düşük efektif radyasyon dozuna sahip ve daha düşük maliyetli bir yöntem olarak KIBT önerilir. Diğer üç boyutlu sistemlere oranla daha az iyonize radyasyon kullanan KIBT görüntüleme tekniğinin, aksesuar mandibular kanal ve sekonder kök kanallarının tespiti için yararlı bir araç olduğu gösterilmiştir [7].

Bu çalışmada; Türk popülasyonundan alınmış geniş bir hasta grubunda mandibular kanala ait varyasyonların görülme sıklığı ve lokalizasyonunu, OPG ve (KIBT) teknikleri ile karşılaştırmalı olarak belirlemeyi ve mandibulada yapılacak cerrahi işlemlerde mandibular sinir demetinin ve vasküler yapılarının hasar görme ihtimalini minimuma indirmeyi hedefledik.

### **Gereç ve Yöntem**

Bu çalışmaya, Türkiye Kamu Hastaneleri Kurumu Keçiören Eğitim ve Araştırma Hastanesi Klinik Araştırma Etik Kurulu'nun 2012-KAEK-15/1331 sayılı kararı ile onay alındıktan sonra başlandı. Çalışma, Sağlık Bilimleri Üniversitesi Gülhane Diş Hekimliği Fakültesi Ağız, Diş ve Çene Radyolojisi Anabilim Dalı'na 2011-2016 yılları arasında çeşitli sebeplerle (diş eksikliği, gömülü diş, ortodontik tedavi vs.) başvuran ve teşhis maksadıyla hem panoramik grafisi hem de konik ışıklı bilgisayarlı tomografisi alınmış 20 yaş üstü 700 hastanın görüntülerinin retrospektif olarak incelenmesi şeklinde yürütüldü.

#### *Çalışma kapsamına alınma kriterleri*

Çeşitli sebeplerle hem KIBT hem de OPG görüntülemesi yapılmış ve incelenecek olan mandibular kanal bölgesinin tamamını içerecek şekilde uygun görüntülenme alanına (*field of view*; FOV) sahip ve diagnostik açıdan iyi ve kaliteli KIBT ve OPG görüntülerine sahip olmak. En az 20 yaşında olmak (üçüncü molar dişlerin sürme zamanı ve kemik gelişimi dikkate alınarak, 20 yaş altı hastalar çalışma kapsamına alınmadı).

#### *Çalışma kapsamına alınmama kriterleri*

KIBT veya OPG görüntülerinden biri eksik, 20 yaşından küçük, radyolojik olarak mandibulasında patolojik lezyon veya travmatik fraktür saptanan, ortognatik cerrahi uygulanmış, genetik sendrom ve konjenital deformitesi olan hastalar ile yüksek derecede artefakt izlenen, teknik sebeplerle hatalı çekilmiş, net olarak izlenemeyen ve incelenecek olan mandibular kanal bölgesini içermeyen KIBT ve OPG görüntüleri çalışma dışında tutuldu.

#### *KIBT ve OPG görüntülerinin elde edilmesi*

OPG'ler, Kodak 8000C marka dijital OPG cihazı (Eastman Kodak Company, Rochester, NY) kullanılarak, her bir görüntü ortalama 13.9

saniyede 10 mA ve 73 kV ışın değerleri ile elde edildi. Çekim sonrasında elde edilen görüntüler, HP Compaq LE1711 LCD Monitor (Palo Alto, CA) kullanılarak değerlendirildi. Dijital OPG'ler üzerinde yapılan ölçümler cihazın kendi yazılım programı (Kodak Dental Imaging Software Viewer, version 6.12.10.0, Eastman Kodak Company, Rochester, NY) ile yapıldı. Görüntülerin tümü standardizasyonu sağlamak için aynı monitörde değerlendirildi. KIBT görüntüleri, 3D Accuitomo 170 (J. Morita MFG CORP, Kyoto, Japan) cihazı kullanılarak elde edildi. Görüntü alınması esnasında hastanın oturduğu bu cihazda kafa sabitleyiciler kullanılarak, hastanın konumu standardize edildi. Bilateral olarak mandibular kanalın tamamının izlenebildiği 100×100, 140×100 ve 170×120 FOV'a sahip KIBT görüntülerinin elde edilmesi ve incelenmesi sırasında cihazın kendi yazılım programı olan i-Dixel (i-Dixel 2.0 / One Volume Viewer; J Morita Mfg. Corp.) kullanıldı. Çalışma kapsamına alınan KIBT görüntüleri; DellTM 3008WFP, 1920×1200 piksel, 32 bit, 30" Flat Panel Monitör'de (Dell Inc., Round Rock, Tx) değerlendirildi.

#### *Görüntülerin incelenmesi*

KIBT görüntülerinde; sagittal, aksiyal ve koronal kesitlerde aksesuar mandibular kanal (AMK) tespit edilen hastalarda; AMK'nin MK'ya göre konumu, AMK sayısı, AMK çapı, AMK uzunluğu, AMK görülen tarafta (sağ-sol) bulunan MK çapı cihazın kendi yazılım programı olan i-Dixel ile tespit edildi ve ölçüldü. Naitoh'un [18] 2009 yılında KIBT kesitlerini esas alarak yaptığı AMK sınıflandırması göz önüne alınarak, AMK'ların lokalizasyonu belirlendi; ileri, retromolar, bukko-lingual ve dental olarak gruplandırması yapıldı. İleri kanallar; tekrar birleşme veya birleşmeme durumlarına, bukko-lingual kanallar; bukkal veya lingual tarafta olma durumlarına ve dental kanallar ise apekslerinde sonlandıkları molar dişlere (6, 7 ve 8 numaralı dişler) göre ayrıca değerlendirildi.

KIBT görüntülerinde AMK saptanan hastaların OPG görüntülerine etki altında kalmamak için farklı zamanlarda bakıldı. OPG görüntülerinde AMK saptanan hastalarda da benzer şekilde; AMK'nin MK'ya göre konumu, AMK sayısı, AMK çapı, AMK uzunluğu ve AMK görülen tarafta

bulunan MK çapı cihazın kendi yazılım programı ile tespit edildi ve ölçüldü. AMK'ların gruplandırması Nortje'nin [19] 1977 yılında OPG esasına dayalı olarak tanımlamış olduğu AMK sınıflandırması göz önüne alınarak yapıldı.

Gözlemci içi ve gözlemciler arası uyumu saptamak için bütün tespit ve ölçümler aynı gözlemci tarafından birer hafta aralıkla 3 kez ve ikinci bir gözlemci tarafından 1 kez tekrarlandı ve değerlendirildi ve istatistiksel analizler için ölçümlerin ortalaması kayıtlar altına alındı.

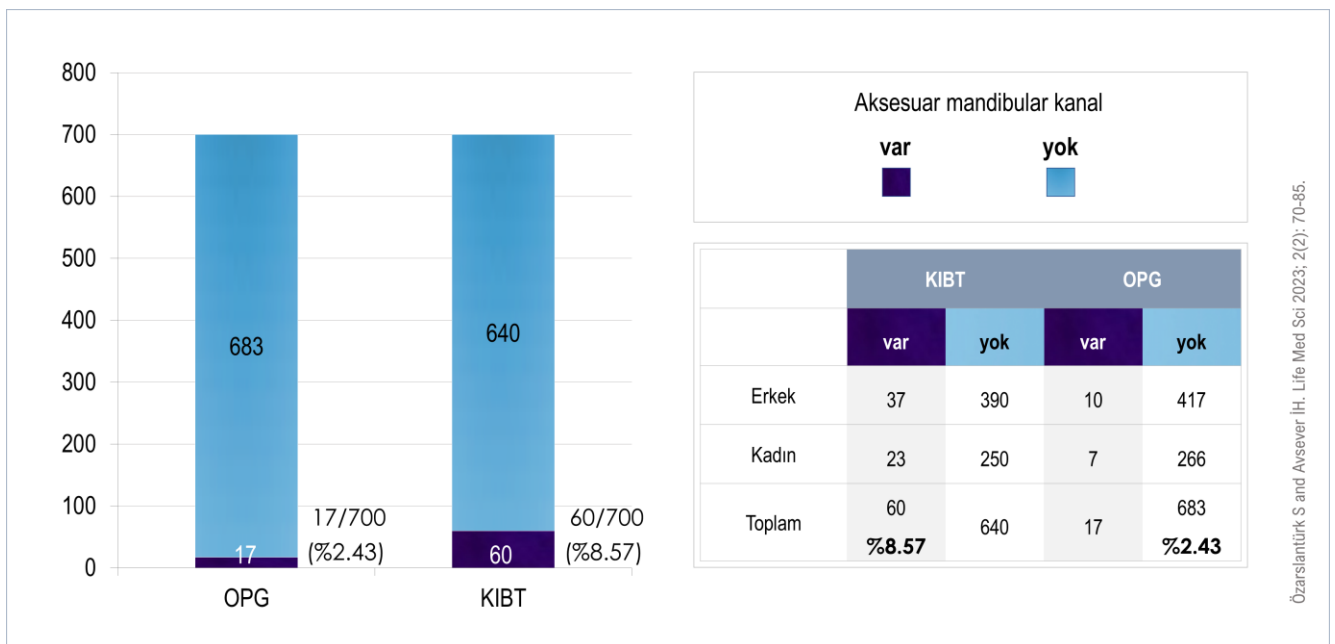
#### İstatistiksel analizler

Bu çalışmada, ölçümler sonucunda elde edilen veriler IBM SPSS 21.0 (IBM Corp., Version 21.0, Armonk, NY) paket programı ile analiz edildi. Değişkenlerin normal dağılıma uyma durumları araştırılırken Shapiro Wilk's testinden yararlanıldı. Nominal değişkenlerin grupları arasındaki ilişkiler incelenirken ki-kare analizi uygulandı. Beklenen değerlerin yeterli hacme sahip olmadığı 2x2 tablolarda Fisher's Exact Test kullanılmış olup, 3x2 ve 5x2 tablolarda ise Monte Carlo Simülasyonu yardımıyla Pearson ki-kare analizi uygulandı. Gruplar arasındaki farklılıklar incelenirken değişkenlerin normal dağılıma uymadığı durumda Mann Whitney U testinden yararlanıldı. Normal dağılıma uymayan ikiden çok bağımlı değişkenin analizinde Friedman's Two-Way ANOVA testi kullanıldı; anlamlı farklılıkların

saptanması durumunda Çoklu Karşılaştırma Testlerinden yararlanılarak farklılık gösteren değişkenler tespit edildi. Sonuçlar %95 güven aralığında ve istatistiksel olarak anlamlı farklılık değeri  $p < 0.05$  olarak belirtildi.

#### Bulgular

Çalışmada 427'si (%61) erkek (ortalama yaş  $42.52 \pm 16.75$ ; yaş aralığı 20-83) ve 273'ü (%39) kadın (ortalama yaş  $47.92 \pm 15.03$ ; yaş aralığı 20-84) olmak üzere toplam 700 hastanın KIBT ve OPG görüntüleri retrospektif olarak incelendi ve 37'si (%61.7) erkek ve 23'ü (%38.3) kadın olmak üzere 60 (%8.57) hastanın KIBT görüntülerinde AMK tespit edildi. AMK görülme sıklığı erkek ve kadın hastalarda sırasıyla %8.66 (37/427), ve %8.42 (23/273) olup, her iki cinsiyet arasında anlamlı bir farklılık gözlenmedi. Hastaların OPG görüntüleri incelendiğinde; KIBT görüntülerinde AMK saptanmayan hastaların OPG görüntülerinde de AMK tespit edilemedi. Buna karşılık KIBT görüntülerinde AMK tespit edilen 60 hastanın OPG görüntüleri incelendiğinde 10'u erkek (%2.34) ve 7'si kadın (%2.56) olmak üzere 17 hastanın (%2.43) OPG görüntüsünde AMK saptandı (Şekil 1). Görüntü tipleri arasındaki karşılaştırmalar Tablo 1'de verilmiştir. AMK saptanan 60 hastanın yaş değerleri bakımından görüntü tipleri arasında anlamlı farklılık bulunmadı ( $p > 0.05$ ).



**Şekil 1.** Konik ışınli bilgisayarlı tomografi (KIBT) ve ortopantomografi (OPG) görüntülerinde aksesuar mandibular kanal tespit edilen hastaların karşılaştırılması.

**Tablo 1.** Görüntü tipleri arasındaki farklılığa ilişkin Mann Whitney U Testi sonuçları.

| Görüntü tipi     |       |     |       |        |         |          |      | Mann Whitney U Testi |        |              |
|------------------|-------|-----|-------|--------|---------|----------|------|----------------------|--------|--------------|
|                  |       | n   | mean  | median | minimum | maksimum | SS   | SO                   | z      | p            |
| Yaş              | KIBT  | 60  | 48    | 49     | 20      | 79       | 16   | 60.5                 | 0      | 1            |
|                  | OPG   | 60  | 48    | 49     | 20      | 79       | 16   | 60.5                 |        |              |
|                  | Total | 120 | 48    | 49     | 20      | 79       | 16   |                      |        |              |
| MK çapı sağ      | KIBT  | 38  | 3.63  | 3.6    | 2.54    | 4.94     | 0.56 | 25.49                | -1.528 | 0.127        |
|                  | OPG   | 9   | 3.32  | 3.2    | 2.5     | 4        | 0.5  | 17.72                |        |              |
|                  | Total | 47  | 3.57  | 3.52   | 2.5     | 4.94     | 0.56 |                      |        |              |
| MK çapı sol      | KIBT  | 39  | 3.29  | 3.33   | 1.84    | 4.75     | 0.57 | 26.56                | -2.127 | <b>0.033</b> |
|                  | OPG   | 9   | 2.92  | 2.8    | 2.4     | 3.6      | 0.42 | 15.56                |        |              |
|                  | Total | 48  | 3.22  | 3.15   | 1.84    | 4.75     | 0.56 |                      |        |              |
| AMK çapı sağ     | KIBT  | 38  | 1.24  | 1.15   | 0.65    | 2.28     | 0.42 | 25.34                | -1.38  | 0.168        |
|                  | OPG   | 9   | 1.07  | 0.8    | 0.7     | 2        | 0.48 | 18.33                |        |              |
|                  | Total | 47  | 1.21  | 1.12   | 0.65    | 2.28     | 0.43 |                      |        |              |
| AMK çapı sol     | KIBT  | 39  | 1.25  | 1.17   | 0.46    | 2.32     | 0.51 | 25.28                | -0.806 | 0.42         |
|                  | OPG   | 9   | 1.03  | 1.1    | 0.7     | 1.3      | 0.21 | 21.11                |        |              |
|                  | Total | 48  | 1.21  | 1.12   | 0.46    | 2.32     | 0.47 |                      |        |              |
| AMK uzunluğu sağ | KIBT  | 38  | 11.99 | 11.6   | 5.86    | 20.8     | 4.44 | 26.22                | -2.285 | <b>0.022</b> |
|                  | OPG   | 9   | 8.27  | 8.9    | 3.5     | 12.8     | 3.12 | 14.61                |        |              |
|                  | Total | 47  | 11.28 | 10.6   | 3.5     | 20.8     | 4.45 |                      |        |              |
| AMK uzunluğu sol | KIBT  | 39  | 11.27 | 10.04  | 2.19    | 28.3     | 6.05 | 25.74                | -1.281 | 0.2          |
|                  | OPG   | 9   | 8.31  | 7.7    | 4.8     | 13.8     | 2.95 | 19.11                |        |              |
|                  | Total | 48  | 10.71 | 9.75   | 2.19    | 28.3     | 5.69 |                      |        |              |

AMK; Aksesuar Mandibular Kanal. MK; Mandibular Kanal. KIBT; Konik Işınli Bilgisayarli Tomografi. SO; Sıra ortalamasi. SS; Standart sapma. OPG; Ortopantomografi.

MK çapı bakımından görüntü tipleri arasında sağ tarafta istatistiksel olarak anlamlı farklılık bulunmadı ( $p>0.05$ ). Bununla birlikte KIBT görüntüleri üzerinde sağ tarafta ortalama 3.63 mm olarak tespit edilen MK çapı değerinin, OPG görüntülerinde tespit edilen ortalama MK çapı değerine (3.32 mm) göre daha yüksek bulundu. Sol tarafta MK çapı değerleri OPG görüntüleri üzerinde 2.92 mm olarak, KIBT görüntüleri üzerinde ise ortalama 3.29 mm olarak saptandı ve görüntü tipleri arasındaki farklılık istatistiksel olarak anlamlı düzeyde bulundu ( $p=0.033$ ).

AMK çapı değerleri bakımından görüntü tipleri arasında sağ tarafta istatistiksel olarak anlamlı bir farklılık bulunmadı ( $p>0.05$ ). Bununla birlikte KIBT görüntülerinde sağ tarafta 1.24 mm olarak ölçülen AMK çapı, OPG görüntülerinde ortalama 1.07 mm olarak ölçüldü ve sağ tarafta daha yüksek bulundu.

AMK çapı değerleri bakımından sol tarafta görüntü tipleri arasında istatistiksel olarak anlamlı farklılık bulunmadı ( $p>0.05$ ). Bununla birlikte KIBT görüntülerinde sol tarafta ortalama 1.25 mm olarak ölçülen AMK çapı, OPG görüntülerinde 1.03

mm olarak ölçüldü ve AMK çapı değerinin sağ tarafta daha yüksek olduğu bulundu.

AMK'ların çapları ve uzunluğu ile aynı taraftaki MK'ların çapları her iki görüntü tipinde de karşılaştırıldı. KIBT görüntülerindeki sonuçlar [Tablo 2'](#)de ve OPG görüntüleri üzerindeki sonuçlar [Tablo 3'](#)te gösterilmiştir.

KIBT görüntülerinde sol tarafta AMK ile MK çapı değerleri arasında istatistiksel olarak anlamlı ilişki bulundu. KIBT görüntülerinde sol tarafta AMK çapı değerleri arttıkça MK çapı değerleri de artmaktadır. Bu ilişki orta düzeyde ve aynı yönlüdür ( $r=0.409$ ). KIBT görüntülerinde sağ tarafta MK çapı, AMK çapı ve AMK uzunluğu gibi diğer değerler arasında ise istatistiksel olarak anlamlı bir ilişki bulunmadı ( $p>0.05$ ). OPG görüntülerinde sağ tarafta, AMK çapı ile MK çapı değerleri arasında istatistiksel olarak anlamlı ilişki bulundu. Bu ilişki güçlü ve aynı yönlüdür ( $r=0.721$ ). OPG görüntülerinde sağ tarafta, AMK çapı değerleri arttıkça MK çapı değerleri de artmaktadır. OPG görüntülerinde sol tarafta yapılan ölçümlerde de AMK uzunluğu değerleri ile AMK çapı değerleri arasında istatistiksel olarak

anlamli bir iliski bulundu. OPG görüntülerinde sol tarafta, AMK uzunluđu deđerleri arttikça AMK çapı deđerleri de artmaktadır. Bu iliski de güçlü ve aynı

yönlüdüdür ( $r=0.771$ ). OPG görüntülerinde diđer deđerler arasında istatistiksel olarak anlamli bir iliski bulunmadı.

**Tablo 2.** KIBT görüntülerinde ölçüm deđerleri bakımından korelasyon testi sonuçları.

|      |                  | MK çapı sağ | MK çapı sol | AMK çapı sağ | AMK çapı sol | AMK uzunluđu sağ |       |
|------|------------------|-------------|-------------|--------------|--------------|------------------|-------|
| KIBT | MK çapı sol      | r           | 0.462       |              |              |                  |       |
|      |                  | p           | 0.062       |              |              |                  |       |
|      |                  | n           | 17          |              |              |                  |       |
|      | AMK çapı sağ     | r           | 0.287       | 0.173        |              |                  |       |
|      |                  | p           | 0.081       | 0.507        |              |                  |       |
|      |                  | n           | 38          | 17           |              |                  |       |
|      | AMK çapı sol     | r           | -0.1        | 0.409        | 0.221        |                  |       |
|      |                  | p           | 0.701       | 0.01         | 0.395        |                  |       |
|      |                  | n           | 17          | 39           | 17           |                  |       |
|      | AMK uzunluđu sağ | r           | 0.221       | 0.143        | 0.1          | -0.022           |       |
|      |                  | p           | 0.183       | 0.583        | 0.551        | 0.933            |       |
|      |                  | n           | 38          | 17           | 38           | 17               |       |
|      | AMK uzunluđu sol | r           | -0.043      | 0.11         | -0.346       | -0.041           | 0.179 |
|      |                  | p           | 0.87        | 0.505        | 0.174        | 0.803            | 0.492 |
|      |                  | n           | 17          | 39           | 17           | 39               | 17    |

AMK; Aksesuar Mandibular Kanal. MK; Mandibular Kanal. KIBT; Konik Işınılı Bilgisayarlı Tomografi.

**Tablo 3.** OPG görüntülerinde ölçüm deđerleri bakımından korelasyon testi sonuçları.

|     |                  | MK çapı sağ | MK çapı sol | AMK çapı sağ | AMK çapı sol | AMK uzunluđu sağ |  |
|-----|------------------|-------------|-------------|--------------|--------------|------------------|--|
| OPG | MK çapı sol      | r           |             |              |              |                  |  |
|     |                  | p           |             |              |              |                  |  |
|     |                  | n           |             |              |              |                  |  |
|     | AMK çapı sağ     | r           | 0.721       |              |              |                  |  |
|     |                  | p           | 0.028       |              |              |                  |  |
|     |                  | n           | 9           |              |              |                  |  |
|     | AMK çapı sol     | r           |             | 0.142        |              |                  |  |
|     |                  | p           |             | 0.716        |              |                  |  |
|     |                  | n           |             | 9            |              |                  |  |
|     | AMK uzunluđu sağ | r           | 0.345       |              | 0.392        |                  |  |
|     |                  | p           | 0.364       |              | 0.297        |                  |  |
|     |                  | n           | 9           |              | 9            |                  |  |
|     | AMK uzunluđu sol | r           |             | 0.354        |              | 0.771            |  |
|     |                  | p           |             | 0.349        |              | 0.015            |  |
|     |                  | n           |             | 9            |              | 9                |  |

AMK; Aksesuar Mandibular Kanal. MK; Mandibular Kanal. OPG; Ortopantomografi.

Sađ ve sol mandibulada saptadıđımız AMK'ların uzunluk deđerleri her iki görüntü tipinde karşılaştırıldıđında; istatistiksel olarak anlamli olmamakla ( $p>0.05$ ) birlikte KIBT görüntüleri üzerinde yapılan ölçümlerde sol tarafta ortalama 11.57 mm olarak saptanan AMK uzunluđu, OPG görüntüleri üzerinde saptanan ortalama 8.31 mm uzunluđa göre daha yüksek bulundu. Sađ tarafta ise OPG grubunun AMK uzunluđu (8.27 mm) KIBT grubuna göre (11.99 mm) anlamli derecede

düşük bulundu ( $p<0.05$ ). Görüntü tiplerine göre AMK'nin varlıđı ve lokalizasyonu, MK'ye göre pozisyonu, sayısı, tip ve alt tiplerine ilişkin ki-kare testi sonuçları **Tablo 4**'te gösterilmiştir. Görüntü tipi ile "cinsiyet", "AMK varlıđı ve lokalizasyonu", "AMK'nin MK'ya göre pozisyonu", "sađ ve sol tarafta AMK sayısı", "sađ ve sol tarafta Nortje sınıflandırmasına göre AMK tipleri" ve "sađ ve sol tarafta Naitoh sınıflandırmasına göre AMK tipleri ve Tip E'nin alt grubu olan dental kanal tipleri"

arasında istatistiksel olarak anlamlı bir ilişki bulunmadı ( $p>0.05$ ). KIBT görüntülerinde tespit edilen AMK çapı ve uzunluğu ile aynı taraftaki MK çapı değerleri bakımından sağ ve sol taraf arasındaki farklılığa ilişkin değerlendirme Mann Whitney U Testi kullanılarak yapıldı (Tablo 5). KIBT görüntülerinde MK çapı değerleri bakımından

sol tarafın ortalama 3.29 mm olarak tespit edilen MK çapı değeri, sağ tarafın ortalama 3.63 mm olarak saptanan MK çapına göre anlamlı derecede düşük bulundu ( $p<0.05$ ). KIBT görüntülerinde sağ ve sol taraflar arasında AMK çapı değerleri ve AMK uzunluğu bakımından ise istatistiksel olarak anlamlı farklılık bulunmadı ( $p>0.05$ ).

**Tablo 4.** Görüntü tiplerine göre AMK'ların özellikleri ve karşılaştırmalı ki-kare testi sonuçları.

| Kategoriler                         |                | KIBT |       | OPG |       | Total |       | p     |
|-------------------------------------|----------------|------|-------|-----|-------|-------|-------|-------|
|                                     |                | n    | %     | n   | %     | n     | %     |       |
| Cinsiyet                            | Erkek          | 37   | 61.67 | 10  | 58.82 | 47    | 61.04 | 0.823 |
|                                     | Kadın          | 23   | 38.33 | 7   | 41.18 | 30    | 38.96 |       |
|                                     | Total          | 60   | 100   | 17  | 100   | 77    | 100   |       |
| AMK varlığı ve lokalizasyonu        | Unilateral sağ | 21   | 35    | 8   | 47.06 | 29    | 37.66 | 0.155 |
|                                     | Unilateral sol | 22   | 36.67 | 8   | 47.06 | 30    | 38.96 |       |
|                                     | Bilateral      | 17   | 28.33 | 1   | 5.88  | 18    | 23.38 |       |
|                                     | Total          | 60   | 100   | 17  | 100   | 77    | 100   |       |
| AMK'nin MK'ya göre pozisyonu        | Superior       | 57   | 95    | 17  | 100   | 74    | 96.1  | 1     |
|                                     | İnferior       | 2    | 3.33  | 0   | 0     | 2     | 2.6   |       |
|                                     | Bukkal         | 1    | 1.67  | 0   | 0     | 1     | 1.3   |       |
|                                     | Total          | 60   | 100   | 17  | 100   | 77    | 100   |       |
| AMK sayısı sağ                      | 1 tane         | 34   | 89.47 | 9   | 100   | 43    | 91.49 | 0.574 |
|                                     | 2 tane         | 4    | 10.53 | 0   | 0     | 4     | 8.51  |       |
|                                     | Total          | 38   | 100   | 9   | 100   | 47    | 100   |       |
| AMK sayısı sol                      | 1 tane         | 38   | 97.44 | 9   | 100   | 47    | 97.92 | 1     |
|                                     | 2 tane         | 1    | 2.56  | 0   | 0     | 1     | 2.08  |       |
|                                     | Total          | 39   | 100   | 9   | 100   | 48    | 100   |       |
| AMK tipi sağ Nortje                 | I              | 3    | 7.89  | 3   | 33.33 | 6     | 12.77 | 0.139 |
|                                     | II             | 9    | 23.68 | 1   | 11.11 | 10    | 21.28 |       |
|                                     | IV             | 26   | 68.42 | 5   | 55.56 | 31    | 65.96 |       |
|                                     | Total          | 38   | 100   | 9   | 100   | 47    | 100   |       |
| AMK tipi sol Nortje                 | II             | 15   | 38.46 | 3   | 33.33 | 18    | 37.50 | 1     |
|                                     | IV             | 24   | 61.54 | 6   | 66.67 | 30    | 62.50 |       |
|                                     | Total          | 39   | 100   | 9   | 100   | 48    | 100   |       |
| AMK tipi sağ Naitoh                 | A              | 2    | 5.26  | 2   | 22.22 | 4     | 8.51  | 0.474 |
|                                     | B              | 2    | 5.26  | 1   | 11.11 | 3     | 6.38  |       |
|                                     | C              | 1    | 2.63  | 0   | 0     | 1     | 2.13  |       |
|                                     | E              | 8    | 21.05 | 1   | 11.11 | 9     | 19.15 |       |
|                                     | F              | 25   | 65.79 | 5   | 55.56 | 30    | 63.83 |       |
|                                     | Total          | 38   | 100   | 9   | 100   | 47    | 100   |       |
| AMK tipi sol Naitoh                 | E              | 15   | 38.46 | 3   | 33.33 | 18    | 37.50 | 1     |
|                                     | F              | 24   | 61.54 | 6   | 66.67 | 30    | 62.50 |       |
|                                     | Total          | 39   | 100   | 9   | 100   | 48    | 100   |       |
| AMK tipi sağ Naitoh Dental alt grup | 1. molar       | 2    | 25    | 0   | 0     | 2     | 22.22 | 1     |
|                                     | 2. molar       | 4    | 50    | 1   | 100   | 5     | 55.56 |       |
|                                     | 3. molar       | 2    | 25    | 0   | 0     | 2     | 22.22 |       |
|                                     | Total          | 8    | 100   | 1   | 100   | 9     | 100   |       |
| AMK tipi sol Naitoh Dental alt grup | 1. molar       | 6    | 40    | 1   | 33.33 | 7     | 38.89 | 1     |
|                                     | 2. molar       | 4    | 26.67 | 1   | 33.33 | 5     | 27.78 |       |
|                                     | 3. molar       | 5    | 33.33 | 1   | 33.33 | 6     | 33.33 |       |
|                                     | Total          | 15   | 100   | 3   | 100   | 18    | 100   |       |

AMK; Aksesuar Mandibular Kanal. MK; Mandibular Kanal. KIBT; Konik Işınlı Bilgisayarlı Tomografi. OPG; Ortopantomografi.

**Tablo 5.** KIBT görüntülerinde MK ve AMK çapı, AMK uzunluğu değerleri bakımından sağ ve sol taraf arasındaki farklılığa ilişkin Mann Whitney U Testi sonuçları.

|      |              |        | Grup |       |        |         |          |      | Mann Whitney U Testi |        |       |
|------|--------------|--------|------|-------|--------|---------|----------|------|----------------------|--------|-------|
|      |              |        | n    | mean  | median | minimum | maksimum | SS   | SO                   | z      | p     |
| KIBT | MK çapı      | Sağ    | 38   | 3.63  | 3.6    | 2.54    | 4.94     | 0.56 | 45.74                | -2.609 | 0.009 |
|      |              | Sol    | 39   | 3.29  | 3.33   | 1.84    | 4.75     | 0.57 | 32.44                |        |       |
|      |              | Toplam | 77   | 3.46  | 3.46   | 1.84    | 4.94     | 0.58 |                      |        |       |
|      | AMK çapı     | Sağ    | 38   | 1.24  | 1.15   | 0.65    | 2.28     | 0.42 | 39.36                | -0.138 | 0.891 |
|      |              | Sol    | 39   | 1.25  | 1.17   | 0.46    | 2.32     | 0.51 | 38.65                |        |       |
|      |              | Toplam | 77   | 1.24  | 1.15   | 0.46    | 2.32     | 0.47 |                      |        |       |
|      | AMK uzunluğu | Sağ    | 38   | 11.99 | 11.6   | 5.86    | 20.8     | 4.44 | 41.68                | -1.039 | 0.299 |
|      |              | Sol    | 39   | 11.27 | 10.04  | 2.19    | 28.3     | 6.05 | 36.38                |        |       |
|      |              | Toplam | 77   | 11.63 | 10.75  | 2.19    | 28.3     | 5.29 |                      |        |       |

AMK; Aksesuar Mandibular Kanal. MK; Mandibular Kanal. KIBT; Konik Işınlı Bilgisayarlı Tomografi. SO; Sıra ortalaması. SS; Standart sapma. OPG; Ortopantomografi.

OPG görüntüleri üzerinde, sağ ve sol tarafın; MK ve AMK çapı ile AMK uzunluğu bakımından karşılaştırılması **Tablo 6**'da gösterilmiştir. OPG görüntülerinde MK çapı değerleri bakımından sağ ve sol taraflar arasında istatistiksel olarak anlamlı olmamakla birlikte ( $p>0.05$ ), ortalama 3.32 mm

olarak saptanan sağ tarafın MK çapı değeri, 2.92 mm olarak saptanan sol taraf MK çapı değerine göre daha yüksek bulundu. OPG grubunda sağ ve sol taraflar arasında AMK çapı değerleri ve AMK uzunluğu bakımından istatistiksel olarak anlamlı farklılık bulunmadı ( $p>0.05$ ).

**Tablo 6.** OPG görüntülerinde MK ve AMK çapı, AMK uzunluğu değerleri bakımından sağ ve sol taraf arasındaki farklılığa ilişkin Mann Whitney U Testi sonuçları.

|     |              |        | Grup |      |        |         |          |      | Mann Whitney U Testi |        |       |
|-----|--------------|--------|------|------|--------|---------|----------|------|----------------------|--------|-------|
|     |              |        | n    | mean | median | minimum | maksimum | SS   | SO                   | z      | p     |
| OPG | MK çapı      | Sağ    | 9    | 3.32 | 3.2    | 2.5     | 4        | 0.5  | 11.83                | -1.86  | 0.063 |
|     |              | Sol    | 9    | 2.92 | 2.8    | 2.4     | 3.6      | 0.42 | 7.17                 |        |       |
|     |              | Toplam | 18   | 3.12 | 3.05   | 2.4     | 4        | 0.5  |                      |        |       |
|     | AMK çapı     | Sağ    | 9    | 1.07 | 0.8    | 0.7     | 2        | 0.48 | 9                    | -0.402 | 0.687 |
|     |              | Sol    | 9    | 1.03 | 1.1    | 0.7     | 1.3      | 0.21 | 10                   |        |       |
|     |              | Toplam | 18   | 1.05 | 1      | 0.7     | 2        | 0.36 |                      |        |       |
|     | AMK uzunluğu | Sağ    | 9    | 8.27 | 8.9    | 3.5     | 12.8     | 3.12 | 9.39                 | -0.088 | 0.93  |
|     |              | Sol    | 9    | 8.31 | 7.7    | 4.8     | 13.8     | 2.95 | 9.61                 |        |       |
|     |              | Toplam | 18   | 8.29 | 7.75   | 3.5     | 13.8     | 2.95 |                      |        |       |

AMK; Aksesuar Mandibular Kanal. MK; Mandibular Kanal. KIBT; Konik Işınlı Bilgisayarlı Tomografi. SO; Sıra ortalaması. SS; Standart sapma. OPG; Ortopantomografi.

KIBT ve OPG görüntülerinde tespit edilen AMK'ların ve AMK saptanan taraftaki MK'ların ölçümleri gözlemci içi uyumu sağlamak amacıyla periyodik bir aralıkla ve 3 defa tekrar edildi. 4. ölçüm ise gözlemciler arası uyumu sağlamak için alanında uzman ve tecrübeli ikinci bir gözlemci tarafından ilk gözlemciden bağımsız olarak yapıldı. Her iki gözlemcinin ölçümleri, yine alanında uzman ve tecrübeli üçüncü bir gözlemci tarafından değerlendirildi. Her iki görüntü tipinde ve sağ tarafta, dört farklı zamanda yapılan ölçümlerde saptanan sağ ve sol MK ve AMK çapı değerleri arasında ve sağ tarafın AMK uzunluğu değerleri bakımından istatistiksel olarak anlamlı

farklılık bulunmadı. Ölçüm zamanları arasında sadece KIBT görüntülerinde sol tarafın; 3. ölçüm zamanında ortalama 11.25 mm olarak saptanan AMK uzunluğu değeri, 2. ölçüm zamanında ortalama 11.37 mm olarak saptanan AMK uzunluk değerine göre anlamlı derecede düşük bulundu, buna karşın OPG görüntülerinde anlamlı bir farklılık bulunmadı ( $p>0.05$ ). Genel olarak, farklı zamanlarda ve farklı kişiler tarafından yapılan ölçümlerde istatistiksel olarak bir uyum söz konusudur. Her iki görüntü tipinde ve sol tarafta, dört farklı zamanda yapılan ölçümlerde tespit edilen AMK uzunluğu değerleri **Tablo 7**'de gösterilmiştir.



**Tablo 7.** Görüntü tiplerinde sol taraf AMK uzunluğu değerleri bakımından ölçüm zamanları arasındaki farklılığa ilişkin Friedman's Two Way ANOVA Testi sonuçları.

|      | AMK uzunluğu | n  | mean  | median | minimum | maksimum | SS   | Friedman's two way ANOVA |         |       | Çoklu karşılaştırma |
|------|--------------|----|-------|--------|---------|----------|------|--------------------------|---------|-------|---------------------|
|      |              |    |       |        |         |          |      | SO                       | ki-kare | p     |                     |
| KIBT | sol 1.ölçüm  | 39 | 11.28 | 10.18  | 2.15    | 27.05    | 5.91 | 2.6                      | 12.47   | 0.006 | 3-2                 |
|      | sol 2.ölçüm  | 39 | 11.37 | 9.87   | 2.21    | 27.8     | 6.05 | 3                        |         |       |                     |
|      | sol 3.ölçüm  | 39 | 11.25 | 10.05  | 2.17    | 29.63    | 6.11 | 1.99                     |         |       |                     |
|      | sol 4.ölçüm  | 39 | 11.28 | 10.42  | 2.22    | 28.87    | 6.07 | 2.41                     |         |       |                     |
| OPG  | sol 1.ölçüm  | 9  | 7.12  | 6.6    | 3.7     | 11.5     | 2.54 | 2.06                     | 4.448   | 0.217 |                     |
|      | sol 2.ölçüm  | 9  | 7.18  | 6.7    | 3.9     | 11.4     | 2.44 | 2.5                      |         |       |                     |
|      | sol 3.ölçüm  | 9  | 7.14  | 7      | 3.8     | 11.2     | 2.39 | 2.22                     |         |       |                     |
|      | sol 4.ölçüm  | 9  | 7.28  | 7.1    | 3.9     | 11.4     | 2.49 | 3.22                     |         |       |                     |

AMK; Aksesuar Mandibular Kanal. MK; Mandibular Kanal. KIBT; Konik Işınli Bilgisayarlı Tomografi. SO; Sıra ortalaması. SS; Standart sapma. OPG; Ortopantomografi.

## Tartışma

Diş hekimlerinin mandibular bölgede uygulayacakları teşhis ve özellikle cerrahi tedavi prosedürlerinde başarı açısından bölgeye ait anatomik landmarkları ve aksesuar kanallar gibi yapıları tam ve doğru olarak tespit etmeleri çok önemlidir. Öncelikle sinirin ve vasküler yapıların mandibulada izleyebileceği yol ve içerisinde bulunduğu kanalın anatomik olarak çok iyi bilinmesi gereklidir [20]. Sonrasında ise kanalın pozisyonu ve varsa aksesuar kanal gibi anatomik varyasyonlar, gerekli radyolojik tekniklerle tespit edilip, operasyon öncesi veriler objektif olarak ortaya konulmalıdır [6]. Bu değerlendirmeler komplikasyonsuz ve başarılı cerrahi sonuçlara ulaşmak için kritiktir.

Literatürde, AMK tespit edilen hastalarda en sık bildirilen AMK ilişkili komplikasyon, anestezi sağlanmasında zorluk olarak belirtilmektedir. Anatomik farklılıklar ya da AMK'ların içindeki aksesuar inervasyonlar başarılı anestezi için problem kaynağı olabilir. Bu landmarkların normal yerlerinden sapması durumunda da anestezide başarısızlık söz konusu olabilir. Uygun teknik kullanılmasına rağmen, anestezi sadece enjeksiyon bölgesindeki yumuşak doku ile sınırlı kalıp, aynı taraftaki dudak, çene ve dişlerde anestezi olmuyorsa teknikle ilgili bir sorun olabilir. Ancak enjeksiyon yapılan tarafta; başarılı bir anestezinin işareti olarak çene ve dudakta anestezi sağlanmışken, dişlerde anestezi sağlanamıyorsa bu durum AMK varlığı ile ilişkili olabilir [21-24]. AMK'nin, MK'den ayrıldığı nokta ile enjeksiyon yapılan bölge farklı olduğunda ve enjeksiyon bölgesi genellikle, AMK'nin MK'den

ayrıldığı noktanın inferiorunda kaldığında anestezinin etkinliği düşebileceği belirtilmiştir [25]. Anestezide başarısızlığın önemli bir nedeni olarak mandibular foramene girmeden önce inferior alveolar sinirden ayrılıp, molar ve keser dişlere dallar verebilen mylohyoid sinirin aksesuar inervasyonları bildirilmiştir [26-28]. İkinci bir mandibular foramen varlığında da geleneksel yöntemlerle anestezi sağlanamayabileceği belirtilmiştir [29].

Postnatal dönemde tek bir kanal olarak izlediğimiz MK'nin prenatal dönemdeki en az üç farklı sinirin ve onu çevreleyen kanalların birleşimi sonucu oluştuğu düşüncesine dayanan Chavez-Lomeli ve ark.'nın [30] teorisi MK varyasyonlarının oluşumunu da açıklar. Sinir yolunun etrafında kemik kanallarının oluşumu ve gelişimi, MK varyasyonlarının, inferior alveolar sinir tipleriyle yakından ilişkili olduğunu ortaya koymaktadır [30]. Literatür gözden geçirildiğinde, mandibular kanal varyasyonları ilk defa 1973 yılında Patterson ve Funke [31] ile Kiersch ve Jordan [32] tarafından rapor edilmiştir. Patterson OPG ve lateral çene radyograflarında, eş zamanlı olarak Kiersch ve Jordan ise sadece OPG'de yaptıkları incelemelerde AMK saptamışlardır. Nortje ve ark. [19], 1977 yılında 3612 hastanın OPG'sini inceledikleri araştırmalarında 33 hastanın (%0.9) AMK'ye sahip olduğunu belirtmişlerdir. Daha sonra OPG üzerinde yapılan farklı çalışmalarda; 1980 yılında Durst ve Snow [33] %8.3, 1983 yılında Grover ve Lorton [34] %0.08, 1990 yılında Zografos ve ark. [35] %0.4, 2000 yılında Akgünlü ve Kansu [36] erkeklerde %0.01 ve kadınlarda %0.02, 2003 yılında Sanchis ve ark. [1] %0.35 ve

2006 yılında Bogdán ve ark. %0.2 [37] gibi %0.01-8.3 arasında değişen oldukça farklı oranlarda AMK yaygınlığı saptamışlardır. OPG görüntülerinde ortaya çıkan bu çok farklı prevalans değerlerinin sebebi; ırklar arası farklılıklardan kaynaklanabileceği gibi net olmayan görüntülerde gözlemcilerin aradıklarını bulma eğilimi nedeniyle farklı yorumları olabilir. Ayrıca, alveoler sinirden ayrıldıktan sonra ağız tabanına doğru seyreden mylohyoid sinirin ikinci bir MK görüntüsüne sebep olabilen görüntüsü, mylohyoid kasın mandibulaya bağlandığı yerde neredeyse MK'ya paralel seyreden osteokondenzasyon etkisi, yumuşak damak, uvula gibi yapılar ve mandibulanın incelenen tarafa göre simetriğinde kalan diğer tarafının izdüşümleri de gözlemcileri yanıltabilir [2,4,7,36]. Çalışmamızda, 700 kişiden oluşan hasta grubunun OPG görüntüleri incelendiğinde; 10'u erkek (%2.34) ve 7'si kadın (%2.56) olmak üzere toplamda 17 hastanın OPG görüntüsünde AMK saptandı ve totalde %2.43 olarak saptanan AMK görülme sıklığının, %0.01-8.3 arasında değişen literatür verileri ile uyumlu olduğu değerlendirildi.

OPG'lerin kesin sonuç verememesi nedeniyle, mandibulada yapılacak cerrahi işlemlerin risk teşkil etmesi durumunda üç boyutlu görüntüleme yapılması uygun olacaktır. Özellikle, donör bölge olarak kullanılan retromolar bölgenin, kemik dokusu veya gömülü diş çıkartılması gibi girişimler esnasında zarar görmemesi, MK'ya göre bukkolingual pozisyondaki AMK'ların doğru tespiti için üç boyutlu görüntüleme daha doğru ve kesin değerlendirme imkanı sağlar [18,38]. OPG'nin tanısallık anlamında sözü edilen dezavantajlarına rağmen bazı araştırmacılar, maliyeti ve yüksek radyasyon dozu nedeni ile üç boyutlu görüntülemenin her hastada istenmemesi gerekliliğini vurgulamıştır [39].

KIBT üzerinde yapılan farklı çalışmalarda; 2007 yılında Rouas ve ark. [2] tanısallık bakımından OPG'ye göre ciddi anlamda üstün olan KIBT görüntüleme tekniğini, radyasyon dozunun ve maliyetinin biraz daha yüksek olmasına rağmen önermişlerdir. Naitoh ve ark. (2009) [18] 122 hastanın KIBT kesitleri üzerinde yaptıkları retrospektif çalışmada AMK sıklığını %65 olarak saptamışlardır. 2010 yılında Kuribayashi ve ark.

[40] ise AMK görülme sıklığını %15.6 oranında tespit etmişlerdir. AMK sıklığını Orhan ve ark. (2011) [7] %43.4, Oliveira Santos ve ark. (2011) ise [41] %19 olarak bulmuşlardır. Çalışmamızda KIBT görüntüleri incelenen 427 erkek hastanın 37'sinde (%8.66) ve 273 kadın hastanın 23'ünde (%8.42) AMK saptanırken, toplamda bulduğumuz genel sıklık değeri (%8.57), diğer araştırmacıların KIBT görüntülerinde tespit ettiklerinden (%15.6-%65) biraz daha düşüktür. Ancak aynı hasta grubunda OPG görüntülerinde saptanan %2.43'lük AMK prevalansı ile karşılaştırıldığında, KIBT görüntüleme tekniğinde saptadığımız %8.57'lik sıklık değerinin yaklaşık 4 kat daha kesin sonuç verdiğini görmekteyiz.

AMK'ların cinsiyetler arası dağılımı ile ilgili olarak; OPG görüntüleri üzerinde yapılan çalışmalarda [18,42] istatistiksel olarak anlamlı bir fark olmamasına rağmen, Nortje ve ark. [19] ile Sanchis ve ark. [1] kadınlarda göreceli olarak daha yüksek sıklık bildirmişlerdir. Yine AMK'ların cinsiyetler arası dağılımı ile ilgili olarak; KIBT görüntüleri üzerinde yapılan çalışmalarda da [7,43] kadın ve erkekler arasında istatistiksel olarak anlamlı bir farklılık saptanmamıştır. Çalışmamızda, her iki görüntüleme tekniğinde de AMK sıklığı açısından cinsiyetler arası istatistiksel olarak anlamlı bir fark saptanmazken, KIBT görüntülerinde nispeten erkeklerde (E=%8.66 K=%8.42) ve OPG görüntülerinde nispeten kadınlarda (E=%2.34 K=%2.56) daha yüksek oranda AMK tespit edildi.

Literatür, AMK'ların unilateral ve bilateral dağılımı bakımından gözden geçirildiğinde, daha çok OPG üzerinde yapılan çalışmalarda, Nortje ve ark. [19] 20'si bilateral ve 13'ü unilateral olmak üzere toplamda 33 vakalık AMK çalışmalarında, bilateral vakaların daha fazla olduğunu ortaya koymuşlardır. Benzer şekilde Sanchis ve ark. bilateral vakaların daha fazla olduğuna işaret etmiş, yaptıkları bir çalışmada [1] saptadıkları 7 AMK vakasının 4'ünün bilateral ve 3'ünün ise unilateral olduğunu bildirmişlerdir. Langlais ve ark. [42] ise aksine; 46'sı unilateral ve 11'i de bilateral olan toplam 57 AMK vakası saptadıkları çalışmalarında, unilateral vakaların daha fazla olduğunu bildirmişlerdir. Auluck ve ark. [4] çalışmalarında saptadıkları 6 AMK vakasından

5'inin unilateral olduğunu bildirmişler ve bu sonuçla Langlais ve ark.'nı desteklemişlerdir. Bogdán ve ark. [37] kuru mandibula üzerinde yaptıkları çalışmalarında saptadıkları 9 AMK vakasından sadece 2 tanesinin bilateral olduğunu bildirmişlerdir. Çalışmamızda, OPG görüntüleri üzerinde saptadığımız 17 AMK'den yalnızca 1'i (%5.88) bilateral idi. Unilateral olan 16 (%94.1) AMK'nin ise 8'i (47.1) sol ve 8'i (%47.1) de sağ tarafta idi. OPG görüntülerinde sağ ve sol taraf arasında istatistiksel olarak anlamlı bir fark görülmedi. KIBT görüntüleri üzerinde saptanan AMK'ların ise; 17'si (28.3) bilateral ve 43'ü (%71.7) unilateral idi. Unilateral olanların 21'i (%35) sağ ve 22'si (%36.7) sol tarafta olup, sağ ve sol taraf arasında istatistiksel olarak anlamlı bir fark görülmedi. Literatür gözden geçirildiğinde AMK sıklığı açısından sağ ve sol taraf için istatistiksel olarak bir fark bildirilmemiştir [37,42]. Çalışmamızda, KIBT ve OPG görüntüleri üzerinde saptadığımız AMK sayısı ile bağlantılı olarak, unilateral ve bilateral AMK oranları da istatistiksel olarak anlamsızdı.

AMK'ların MK'ya göre pozisyonu ile ilgili olarak Naitoh ve ark. [18] yaptıkları bir çalışmada saptadıkları 114 AMK'nin; 112'si (%98.2) MK'nin superior duvarından, 1'i (%0.9) bukkal ve 1'i (%0.9) de lingual duvarından ayrılmıştır. Çalışmamızda AMK'ların MK'ya göre pozisyonuna baktığımızda; OPG görüntülerinde tespit edilen 17 AMK'nin tamamının MK'nin superiorunda lokalize olduğu görülmektedir. KIBT görüntülerinde ise saptanan 60 AMK'nin 57'si (%95) MK'nin superiorunda, 2'si (%3.33) inferiorunda ve 1'i (%1.67) bukkalinde konumlanmıştı. İki boyutlu görüntü verebilmesi nedeniyle OPG görüntüleme tekniğinin limitasyonuna rağmen, OPG ve KIBT görüntüleri arasında AMK'nin MK'ya göre pozisyonunda istatistiksel olarak anlamlı bir fark görülmedi ve çalışma verilerimizin literatür ile uyumlu olduğu görüldü.

AMK'ların sınıflandırılması ile ilgili olarak hem OPG hem de KIBT görüntüleri üzerinde çeşitli çalışmalar yapılmıştır. Bunlardan OPG üzerinde yapılan sınıflandırmaların en çok kabul görenlerinden biri olan Nortje ve ark. [19], tek bir foramen köken alan, genellikle aynı boyutlarda iki ayrı kanal şeklinde olan Tip I AMK'yi en sık görülen tip olarak tespit etmişlerdir.

Mandibular ramus bölgesinde farklı iki foramen kaynaklanarak, molar bölgesinde birleşip tek bir kanal oluşturan iki eşit kanal şeklindeki Tip III AMK ise Nortje ve ark.'na [19] göre en nadir rastlanan tiptir. Çalışmamızda, OPG üzerinde saptamış olduğumuz 17 AMK'nin sınıflandırmasını Nortje'ye göre yaptığımızda; Nortje'nin [19] en sık olarak saptadığı Tip I AMK'den biz, hepsi sağda olmak üzere 3 adet (%18) tespit ettik. İkinci ya da 3. molar dişlere uzanan daha kısa bir aksesuar kanal olarak tarif edilen Tip II AMK'den ise; sağda 1 ve solda 3 tane olmak üzere toplam 4 AMK (%24) saptadık. Nortje ve ark.'na [19] göre en nadir rastlanan Tip III AMK çalışmamızda tespit edilemedi. Çalışmamızda OPG görüntülerinde en sık olarak tespit ettiğimiz AMK tipi ise retromolar pad bölgesinden başlayan ve retromolar alanda MK ile birleşen Tip IV AMK oldu. Sağ ve sol tarafta 5'er tane olmak üzere toplamda 10 (%58) tane Tip IV AMK tespit edildi. Bu anlamda OPG görüntüleri üzerindeki çalışmamız, AMK'ların tip dağılımı açısından Nortje'den farklı bulunurken, en nadir olarak rastlanan Tip III AMK bakımından ise benzer sonuçlar elde edilmiştir. KIBT görüntüleri üzerinde yapılan sınıflandırmaların en çok kabul görenlerinden biri ise Naitoh ve ark.'nın [18] sınıflandırmasıdır. Naitoh ve ark. çalışmalarında; MK'nin üst duvarından ayrılarak, tekrar MK ile birleşmeyen ileri kanal tipini (Tip B), en sık olarak %55.3 oranında tespit etmişlerdir. KIBT görüntüleri üzerinde yapılan diğer bir çalışmada Orhan ve ark. [7] benzer şekilde, en sık olarak %29.8 oranında ileri kanal tipi (Tip A = MK ile tekrar birleşen ve Tip B = MK ile tekrar birleşmeyen) AMK saptamışlardır. En nadir olarak saptadıkları tip ise %8.3 oranında dental kanal (Tip E) olmuştur. Çalışmamızda, 60 hastanın KIBT görüntüleri üzerinde saptamış olduğumuz 77 AMK içerisinde, %63.7 oranı ile en sık retromolar kanal tipini (Tip F) tespit ettik. Daha az sıklıkla %30 oranında dental kanal (Tip E) saptanmıştır, %5 oranında ileri kanal (Tip A ve Tip B) saptanırken, en nadir olarak da %1.3 oranında bukkal kanal (Tip C) saptanmıştır. Naitoh ve ark. [18] çalışmamıza benzer şekilde en az görülen kanal tipi olarak bukkal-lingual kanal tipini (%1.6) saptamışlardır. Çalışmamızda en sık (%63.7) olarak saptadığımız retromolar kanalla ilgili olarak literatürde ilk

çalışmayı yapan Schejtman ve ark. [44], 18 adet insan kadavrasını incelemiş ve 13 adet (%72) retromolar kanal (Tip F) saptamışlardır. Yine başka bir çalışmada 73 adet kuru mandibulayı inceleyen Muller [45], %66 oranında retromolar kanal tespit etmiştir. Çalışmamızda saptadığımız retromolar kanal sıklığı (%63.7) bunlarla uyumludur. Ancak daha az sıklık saptanan çalışmalar da mevcuttur. Bilecenoğlu ve Tuncer [46], Türk popülasyonu üzerinde yaptıkları ilk çalışmada %25 oranında retromolar kanal saptamışlardır. Narayana ve ark. [47] %21.9 oranında retromolar kanal sıklığı saptarken, en düşük retromolar kanal sıklığı değerini ise 252 hastanın KIBT görüntülerini inceleyerek yaptığı çalışmada %1.7 oranında retromolar kanal saptayan Kuribayashi ve ark. [40] bildirmiştir.

Çalışmamızda saptadığımız AMK tiplerini OPG ve KIBT görüntülerine göre karşılaştırdığımızda; OPG görüntülerinde %58 oranla en sık olarak saptadığımız AMK tipi olan Tip IV'ü (retromolar kanal tipi), KIBT görüntülerinde de yine en sık ve %63.7 gibi yakın bir oranda saptandı. KIBT görüntülerinde en nadir tip olarak %1.3 oranında saptadığımız bukko-lingual tip AMK ise iki boyutlu olduklarından dolayı OPG görüntülerinde saptanamadı. Bu durum iki boyutlu görüntüleme sistemlerine göre AMK sınıflandırması yapan Nortje [19] ve Langlais [42] gibi sınıflandırmaların yetersizliğini ortaya koymasından önemlidir. Bu sınıflandırmaların klinik fayda sağlamada ve AMK tiplerinin tamamını ortaya koymadaki eksiklikleri Wyatt [48] ile Bogdán ve ark. [37] tarafından da vurgulanmıştır.

Dental kanalların uzandıkları molar dişlere göre alt gruplarına bakıldığında; Naitoh ve ark. [18] en sık (%7) olarak 3. molar dişe uzanan dental tip AMK saptamışlardır. Orhan ve ark. da [7] benzer şekilde en sık (%3.8) 3. molar dişe uzanan AMK saptamışlardır. Çalışmamızda, KIBT görüntüleri üzerinde saptadığımız toplam 23 adet dental AMK (Tip E) saptanmış olup, bunların KIBT ile saptanan tüm AMK tiplerinin toplamına (77 adet) oranı %30'dur. Bu dental kanalların 7'sinin (%9.2) 3. molar, 8'inin (%10.4) 2. molar ve 8'inin de (%10.4) 1. molar dişlerin apekslerine uzandığı saptanmış olup, molar dişler arasındaki dental kanal dağılımlarının neredeyse eşit ve 3. molar dişe uzanan dental kanal oranının da Naitoh ve

ark.'nın [18] tespitlerine (%7) yakın değerlerde olduğu gözlenmiştir. Saptanan dental AMK'ların 8'i sağ tarafta ve 15'i ise sol tarafta idi. Bu anlamda sol tarafta görülen AMK sıklık değerleri daha fazla bulundu.

Çalışmamızda OPG görüntülerinde ise toplam 4 adet dental kanal saptanmış olup, bunların OPG ile saptanan tüm AMK tiplerinin toplamına (17 adet) oranı %24'tür. Bu dental kanalların 1'inin (%6) 1. molar, 2'sinin (%12) 2. molar ve 1'inin (%6) de 3. molar dişlerin apekslerine uzandığı tespit edildi. 2. molar dişe uzanan dental kanal oranı diğerlerine nazaran daha fazla olup, istatistiksel olarak anlamlı değildi. Üçüncü molar dişe uzanan dental kanal oranı (%6) ise Naitoh ve ark.'nın [18] tespitlerine (%7) oldukça yakındı. Saptanan 4 adet dental AMK'nin ise; 1'i sağ ve 3'ü sol tarafta idi. OPG görüntülerinde saptanan dental AMK'ların sağ ve sol taraf sıklık değerleri arasında istatistiksel olarak anlamlı bir fark olmayıp, KIBT görüntülerinde saptanan dental AMK'ların sol tarafta daha fazla olması açısından aralarında benzerlik olduğu görüldü. Ancak, aynı hasta grubunda KIBT görüntülerinde, OPG görüntülerine göre daha fazla sayıda AMK tespitinin saptanmış olması, KIBT görüntüleme tekniğinin üstünlüğünü ortaya koymaktadır.

AMK'ların çap değerleri ile ilgili olarak yapılmış çalışmalar mevcuttur. Kuribayashi ve ark. [40] saptadıkları AMK'ların ortalama çap değerini 1.68 mm olarak bildirmişlerdir. Orhan ve ark. [7] yaptıkları bir çalışmada saptadıkları bukko-lingual kanalların çaplarını ölçmüş ve ortalama çapı 3.8 mm olarak bildirmişlerdir. Diğer bir çalışmada de Oliveira Santos ve ark. [41] saptadıkları AMK'ların çaplarını ortalama 1.5 mm olarak ölçmüşlerdir. Çalışmamızda, KIBT görüntüleri üzerinde saptadığımız AMK'ların ortalama çap değeri sağ taraf için 1.24 mm ve sol taraf için ise 1.25 mm olarak ölçülmüştür. OPG görüntülerinde ise sağ taraf için ortalama AMK çap değeri 1.07 mm ve sol taraf için de 1.03 mm olarak ölçülmüştür. Hem KIBT hem de OPG görüntülerinde sağ ve sol taraflar için ayrı ayrı yapılan ölçümler sonucunda belirlenen ortalama AMK çap değerleri, toplumların farklı özelliklerine bağlı olduğunu düşündüğümüz sebeplerden dolayı, literatürde bildirilen değerlerin biraz altında bulundu. Saptanan AMK çap değerleri

bakımından her iki görüntü tipinde de sağ ve sol taraflar arasında istatistiksel olarak anlamlı bir fark yoktu. Ancak, KIBT görüntülerinde sol taraf, OPG görüntülerinde ise sağ taraf biraz daha fazla bulundu. Görüntü tipleri arasında da istatistiksel olarak anlamlı bir fark olmamasına rağmen, KIBT görüntülerinde hem sağ hem de sol tarafta, OPG görüntülerine göre daha yüksek ölçüm değerleri saptandı.

AMK çapı ile aynı taraftaki MK çapı arasında anlamlı bir ilişki olup olmadığını belirlemek amacıyla her iki görüntüleme cihazında yapmış olduğumuz ölçümler sonucunda, MK'nin ortalama çap ölçüm değeri; KIBT görüntülerinde sağ taraf için 3.63 mm ve sol taraf için 3.29 mm olarak tespit edildi. Sağ tarafın MK çapı sol tarafa göre istatistiksel olarak anlamlı derecede daha yüksekti ( $p<0.05$ ). KIBT görüntülerinde sağ tarafta AMK çapı ile MK çapı arasında anlamlı bir ilişki bulunamadı. Ancak sol tarafta AMK çapı ile MK çapı arasında istatistiksel olarak anlamlı ve aynı yönlü bir ilişki vardı. KIBT görüntülerinde sol tarafta AMK çap değerleri arttıkça MK çapı değerlerinin de artmakta olduğu görüldü.

OPG görüntüleri üzerinde yapmış olduğumuz ölçüm sonuçlarına göre ise MK'nin ortalama çap değerleri; sağ taraf için 3.32 mm ve sol taraf için 2.92 mm olarak tespit edildi. Bu fark, istatistiksel olarak anlamlı olmamakla beraber sağ tarafın MK çapı sol tarafa göre, KIBT görüntüleri ile benzer şekilde daha yüksekti. OPG görüntülerinde hem sağ hem de sol tarafta, AMK çapı ile MK çapı arasında istatistiksel olarak anlamlı ve aynı yönlü ilişki bulundu ( $p<0.05$ ). Hem sağ hem de solda AMK çapı değerleri arttıkça MK çapı değerlerinin de artmakta olduğu görüldü.

Literatürde AMK'ların uzunluk değerleri ile ilgili olarak yapılan çalışmalar da vardır. Orhan ve ark. [7] yaptıkları çalışmada AMK'nin ortalama uzunluk değerini sağ tarafta 13.6 mm ve sol tarafta 14.1 mm olarak tespit etmişlerdir. Kuribayashi ve ark. [40] ise AMK ortalama uzunluk değerini, oldukça düşük bir seviyede 1.68 mm olarak tespit etmişlerdir. Çalışmamızda, AMK'nin uzunluk değerleri ile ilgili olarak KIBT görüntüleri üzerinde yapmış olduğumuz ölçümlerde; sağ taraf için ortalama 11.99 mm ve sol taraf için ise ortalama 11.27 mm değerleri

tespit edildi. KIBT görüntülerinde sağ ve sol taraf AMK uzunluk değerleri arasındaki bu fark istatistiksel olarak anlamlı olmayıp, sağ taraf AMK uzunluk değerleri biraz daha fazla bulundu. AMK uzunluk değerleri ile ilgili olarak OPG görüntüleri üzerinde yapmış olduğumuz ölçümlerde ise; sağ taraf için ortalama 8.27 mm ve sol taraf için de ortalama 8.31 mm değerleri saptandı. OPG görüntülerinde de sağ ve sol taraflar arasında istatistiksel olarak anlamlı bir fark olmayıp, sol taraf AMK uzunluk değerleri daha yüksek bulundu. Her iki görüntüleme tipinde saptamış olduğumuz AMK ortalama uzunluk değerleri Orhan ve ark.'nın [7] saptadığı değerlere yakın, ancak daha düşük, Kuribayashi ve ark.'nın [40] saptadığı değerlerden ise daha yüksek ve farklı bulundu. Çalışmamızda, her iki görüntüleme tipi arasında AMK uzunluk değerleri bakımından karşılaştırma yaptığımızda; sağ tarafta KIBT ve OPG görüntüleri arasında istatistiksel olarak anlamlı farklılık bulunmakta olup, KIBT görüntülerinde saptanan AMK uzunluk değerleri OPG görüntülerine göre daha yüksekti. Sol tarafta ise KIBT ve OPG görüntüleri arasında istatistiksel olarak anlamlı bir fark bulunmayıp, yine burada da KIBT görüntülerinde saptanan değerler daha yüksek bulundu.

AMK'ların alt gruplarının uzunluk değerleri ile ilgili olarak KIBT görüntüleri üzerinde yapmış olduğumuz ölçümlerde, en sık saptadığımız tip olan retromolar kanal (Tip F) uzunluk değerleri; sağ taraf için 13.39 mm, sol taraf için 11.86 mm ve ortalama olarak da 12.67 mm bulundu. Bu değerler, Orhan ve ark.'nın [7] saptadığı retromolar kanal uzunluk değerlerine (sağ=13.4 mm, sol=13.6 mm ve ort.=13.5 mm) yakın, ancak daha azdır. İkinci olarak en sık rastladığımız tip olan dental kanal (Tip E) uzunluk değerleri; sağ taraf için 9.23 mm, sol taraf için 10.17 mm ve ortalama olarak da 9.85 mm bulundu. Bu değerler de, Orhan ve ark.'nın [7] saptamış olduğu değerlere (sağ=8.1 mm, sol=8.4 mm ve ort.=8.3 mm) yakın, fakat biraz daha yüksek bulundu.

AMK alt gruplarının uzunluk değerleri ile ilgili olarak OPG görüntüleri üzerinde yapmış olduğumuz ölçümlerde ise retromolar kanal uzunluk değerleri; sağ taraf için 8.48 mm, sol taraf için 9.57 mm ve ortalama olarak da 8.94 mm bulundu. Yine OPG görüntülerinde de ikinci olarak

en sık saptadığımız dental kanal uzunluk değerleri; sağ taraf için 6.6 mm, sol taraf için 5.8 mm ve ortalama olarak da 6 mm bulundu. OPG görüntüleri üzerindeki ölçümler neticesinde elde ettiğimiz bu değerler, hem Orhan ve ark.nın [7] literatürde bildirdiği hem de KIBT görüntüleri üzerinde saptamış olduğumuz değerlerden daha düşüktür. Bu durum, verileri objektif olarak ortaya koymada KIBT ile karşılaştırıldığında, OPG'nin eksikliğini ortaya koyması açısından önemlidir.

Her iki görüntüleme tekniğinin karşılaştırıldığı çalışmalar içerisinde KIBT tekniğinin OPG'ye üstünlüğünü ortaya koyan çalışmalar oldukça fazladır. Rouas ve ark. [2] tanısal doğruluk bakımından OPG'ye göre ciddi anlamda üstün olan KIBT görüntüleme tekniğini, yüksek maliyetine ve radyasyon dozuna rağmen önermişlerdir. Mizbah ve ark. [38] MK'nin özellikle bukko-lingual pozisyonunun üç boyutlu görüntüler ile daha kesin değerlendirileceğini bildirmişlerdir. Kiercsh ve Jordan [32] ve Wilson ve ark. [28] AMK'ların OPG ile yanlış yorumlanabileceğini, Tantanapornkul ve ark. [14] KIBT görüntülerinin spesifite ve sensitivite bakımından OPG görüntülerine göre daha kesin sonuç verdiğini bildirmişlerdir. Ghaeminia ve ark. [49] ise aksine, 3. molar dişin çekimi esnasında zarar gören mandibular sinirin post-operatif değerlendirilmesinde, KIBT ve OPG görüntüleri arasında spesifite ve sensitivite bakımından anlamlı bir fark bulamadıklarını açıklamışlardır.

Tüm bu veriler doğrultusunda, çalışmamızda; OPG görüntüleri üzerinde %2.43 olarak saptamış olduğumuz AMK prevalans değeri, literatürde bildirilen %0.01-8.3 arasındaki değerler ile uyum içerisindedir. Ancak KIBT görüntüleri üzerinde %8.57 olarak saptamış olduğumuz AMK prevalans değeri, literatürde belirtilen %15.6-65 arasındaki

değerlerin altında bulundu. AMK prevalans değerlerinden de anlaşılacağı üzere, diş hekimliğinde KIBT tekniğinin yaygın olarak kullanılmasıyla AMK görülme sıklığında artış olmuştur. Çalışmamızda, saptadığımız AMK prevalans değerleri dikkate alınarak Türk toplumunda AMK'lerle daha da yüksek oranda karşılaşılacağı unutulmamalı, riskli girişimler öncesinde ve iki boyutlu görüntüleme yöntemlerinin yetersizliği nedeniyle tanıda şüpheye düşüldüğünde; kanama, parestezi, travmatik nöroma gibi komplikasyonları engellemek için KIBT görüntüleme yöntemlerine mutlaka başvurulmalıdır.

### Sonuç

Mandibulada yapılacak cerrahi girişimler öncesinde MK'nin lokalizasyonu ve seyri ile AMK'ların varlığı, lokalizasyonu ve seyrinin doğru olarak tespit edilmesi, operasyon esnasında veya sonrasında gelişebilecek travmatik nöroma, parestezi ve kanama gibi komplikasyonların önlenmesi açısından oldukça önemlidir. Alveolar kemik rezorpsiyonu olan protezli hastalarda, 3. molar bölgesinde MK'nin varyasyonları sonucu baskı yapılan bölgede oluşabilecek rahatsızlıklar, AMK varlığının tespiti ve tiplerinin belirlenmesiyle çözüme kavuşabilir. Hekim tedavi planını yaparken, klinik muayene sonrasında, prognozu etkileyen bu anatomik varyasyonların hangi tipte olduğunu belirlemek için iki boyutlu ve hatta gerektiğinde üç boyutlu görüntüleme tekniklerini kullanabilir. Yapılacak radyografik muayene; hekim ve özellikle de hasta için riskleri azaltabileceği gibi, implant ve osteotomi uygulamaları, üçüncü molar dişlerin çekimi, kistlerin ve tümörlerin tipinin ve lokalizasyonunu belirlenmesi ve cerrahi olarak elimine edilmesi gibi konularda da hekime ışık tutacağı açıktır.

**Çıkar beyanı:** Yazarlar çıkar çatışması bildirmemişlerdir. Makalenin içeriğinden ve yazılmasından tek başına yazarlar sorumludur. **Finansal destek:** Bu çalışmaya finansal destek verilmemiştir.

### Kaynaklar

1. Sanchis JM, Peñarrocha M, Soler F. Bifid mandibular canal. J Oral Maxillofac Surg 2003; 61(4): 422-4. [Crossref] [PubMed]
2. Rouas P, Nancy J, Bar D. Identification of double mandibular canals: literature review and three case reports with CT scans and cone beam CT. Dentomaxillofac Radiol 2007; 36(1): 34-8. [Crossref] [PubMed]

3. Olivier E. The inferior dental canal and its nerve in the adult. Br Dent J 1928; 49(5): 356-8.
4. Auluck A, Pai KM, Mupparapu M. Multiple mandibular nerve canals: radiographic observations and clinical relevance. Report of 6 cases. Quintessence Int 2007; 38(9): 781-7. [PubMed]

5. Rodella LF, Buffoli B, Labanca M, Rezzani R. A review of the mandibular and maxillary nerve supplies and their clinical relevance. *Arch Oral Biol* 2012; 57(4): 323-34. [[Crossref](#)] [[PubMed](#)]
6. Güven O, Güneş O. Dental implantolojide nervus alveolaris inferiorun önemi. *Türkiye Klinikleri J Dental Sci-Special Topics* 2010; 1(1): 16-22.
7. Orhan K, Aksoy S, Bilecenoglu B, Sakul BU, Paksoy CS. Evaluation of bifid mandibular canals with cone-beam computed tomography in a Turkish adult population: a retrospective study. *Surg Radiol Anat* 2011; 33(6): 501-7. [[Crossref](#)] [[PubMed](#)]
8. Chaushu S, Chaushu G, Becker A. The use of panoramic radiographs to localize displaced maxillary canines. *Oral Surg Oral Med Oral Pathol Oral Radiol Endod* 1999; 88(4): 511-6. [[Crossref](#)] [[PubMed](#)]
9. Ferguson JW, Evans RI, Cheng LH. Diagnostic accuracy and observer performance in the diagnosis of abnormalities in the anterior maxilla: a comparison of panoramic with intraoral radiography. *Br Dent J* 1992; 173(8): 265-71. [[Crossref](#)] [[PubMed](#)]
10. Mattick CR, Carter NE, Gordon PH. The diagnostic value of routine intra-oral premaxillary radiographs in orthodontic assessment. *Int J Paediatr Dent* 1999; 9(3): 161-8. [[Crossref](#)] [[PubMed](#)]
11. Açıkgöz A. Ortodontomografilerin Klinik Kullanımları. *Atatürk Üniv Diş Hek Fak Derg* 1996; 6(2): 80-5.
12. Velvart P, Hecker H, Tillinger G. Detection of the apical lesion and the mandibular canal in conventional radiography and computed tomography. *Oral Surg Oral Med Oral Pathol Oral Radiol Endod* 2001; 92(6): 682-8. [[Crossref](#)] [[PubMed](#)]
13. Lurie AG. Panoramic Imaging (Chapter-11). In: White SC, Pharoah MJ (eds), *Oral Radiology: Principles and Interpretation* (6th edition). 2008, Mosby Elsevier, St. Louis, Missouri. pp:175-190.
14. Tantanapornkul W, Okouchi K, Fujiwara Y, Yamashiro M, Maruoka Y, Ohbayashi N, et al. A comparative study of cone-beam computed tomography and conventional panoramic radiography in assessing the topographic relationship between the mandibular canal and impacted third molars. *Oral Surg Oral Med Oral Pathol Oral Radiol Endod* 2007; 103(2): 253-9. [[Crossref](#)] [[PubMed](#)]
15. Böhm B, Hirschfelder U. Localization of lower right molars in a panoramic radiograph, lateral cephalogram and dental CT. *J Orofac Orthop* 2000; 61(4): 237-45. [[Crossref](#)] [[PubMed](#)]
16. de Melo Albert DG, Gomes AC, do Egito Vasconcelos BC, de Oliveira e Silva ED, Holanda GZ. Comparison of orthopantomographs and conventional tomography images for assessing the relationship between impacted lower third molars and the mandibular canal. *J Oral Maxillofac Surg* 2006; 64(7): 1030-7. [[Crossref](#)] [[PubMed](#)]
17. Bouquet A, Coudert JL, Bourgeois D, Mazoyer JF, Bossard D. Contributions of reformatted computed tomography and panoramic radiography in the localization of third molars relative to the maxillary sinus. *Oral Surg Oral Med Oral Pathol Oral Radiol Endod* 2004; 98(3): 342-7. [[Crossref](#)] [[PubMed](#)]
18. Naitoh M, Hiraiwa Y, Aimiya H, Arijji E. Observation of bifid mandibular canal using cone-beam computerized tomography. *Int J Oral Maxillofac Implants* 2009; 24(1): 155-9. [[PubMed](#)]
19. Nortjé CJ, Farman AG, Grotepass FW. Variations in the normal anatomy of the inferior dental (mandibular) canal: a retrospective study of panoramic radiographs from 3612 routine dental patients. *Br J Oral Surg* 1977; 15(1): 55-63. [[Crossref](#)] [[PubMed](#)]
20. Gomes AC, Vasconcelos BC, de Oliveira e Silva ED, da Silva LC. Lingual nerve damage after mandibular third molar surgery: a randomized clinical trial. *J Oral Maxillofac Surg* 2005; 63(10): 1443-6. [[Crossref](#)] [[PubMed](#)]
21. Wadhvani P, Mathur RM, Kohli M, Sahu R. Mandibular canal variant: a case report. *J Oral Pathol Med* 2008; 37(2): 122-4. [[Crossref](#)] [[PubMed](#)]
22. Claeys V, Wackens G. Bifid mandibular canal: literature review and case report. *Dentomaxillofac Radiol* 2005; 34(1): 55-8. [[Crossref](#)] [[PubMed](#)]
23. Lew K, Townsen G. Failure to obtain adequate anaesthesia associated with a bifid mandibular canal: a case report. *Aust Dent J* 2006; 51(1): 86-90. [[Crossref](#)] [[PubMed](#)]
24. Afsar A, Haas DA, Rossouw PE, Wood RE. Radiographic localization of mandibular anesthesia landmarks. *Oral Surg Oral Med Oral Pathol Oral Radiol Endod* 1998; 86(2): 234-41. [[Crossref](#)] [[PubMed](#)]
25. Kang JH, Lee KS, Oh MG, Choi HY, Lee SR, Oh SH, et al. The incidence and configuration of the bifid mandibular canal in Koreans by using cone-beam computed tomography. *Imaging Sci Dent* 2014; 44(1): 53-60. [[Crossref](#)] [[PubMed](#)]
26. Sillanpää M, Vuori V, Lehtinen R. The mylohyoid nerve and mandibular anesthesia. *Int J Oral Maxillofac Surg* 1988; 17(3): 206-7. [[Crossref](#)] [[PubMed](#)]
27. Meechan JG. How to overcome failed local anaesthesia. *Br Dent J* 1999; 186(1): 15-20. [[Crossref](#)] [[PubMed](#)]
28. Wilson S, Johns P, Fuller PM. The inferior alveolar and mylohyoid nerves: an anatomic study and relationship to local anesthesia of the anterior mandibular teeth. *J Am Dent Assoc* 1984; 108(3): 350-2. [[Crossref](#)] [[PubMed](#)]
29. DeSantis JL, Liebow C. Four common mandibular nerve anomalies that lead to local anesthesia failures. *J Am Dent Assoc* 1996; 127(7): 1081-6. [[Crossref](#)] [[PubMed](#)]
30. Chávez-Lomeli ME, Mansilla Lory J, Pompa JA, Kjaer I. The human mandibular canal arises from three separate canals innervating different tooth groups. *J Dent Res* 1996; 75(8): 1540-4. [[Crossref](#)] [[PubMed](#)]
31. Patterson JE, Funke FW. Bifid inferior alveolar canal. *Oral Surg Oral Med Oral Pathol* 1973; 36(2): 287-8. [[Crossref](#)] [[PubMed](#)]
32. Kiersch TA, Jordan JE. Duplication of the mandibular canal. *Oral Surg Oral Med Oral Pathol* 1973; 35(1): 133-4. [[Crossref](#)] [[PubMed](#)]
33. Durst JH, Snow JE. Multiple mandibular canals: oddities or fairly common anomalies? *Oral Surg Oral Med Oral Pathol* 1980; 49(3): 272-3. [[Crossref](#)] [[PubMed](#)]
34. Grover PS, Lorton L. Bifid mandibular nerve as a possible cause of inadequate anesthesia in the mandible. *J*

- Oral Maxillofac Surg 1983; 41(3): 177-9. [[Crossref](#)] [[PubMed](#)]
- 35.** Zografos J, Kolokoudias M, Papadakis E. Oi typoi tou porou tou kato phatniakou neurou. Melete 700 panoramikon aktinographion [The types of the mandibular canal]. *Hell Period Stomat Gnathopathoprosopike Cheir* 1990; 5(1): 17-20. [[PubMed](#)]
- 36.** Akgünlü F, Kansu Ö. Classification of bifid mandibular canal using panoramic radiographs. *Cumhuriyet Üniversitesi Diş Hekimliği Fakültesi Dergisi* 2000; 3: 63-5.
- 37.** Bogdán S, Pataky L, Barabás J, Németh Z, Huszár T, Szabó G. Atypical courses of the mandibular canal: comparative examination of dry mandibles and x-rays. *J Craniofac Surg* 2006; 17(3): 487-91. [[Crossref](#)] [[PubMed](#)]
- 38.** Mizbah K, Gerlach N, Maal TJ, Bergé SJ, Meijer GJ. The clinical relevance of bifid and trifid mandibular canals. *Oral Maxillofac Surg* 2012; 16(1): 147-51. [[Crossref](#)] [[PubMed](#)]
- 39.** Auluck A, Pai KM, Shetty C. Pseudo bifid mandibular canal. *Dentomaxillofac Radiol* 2005; 34(6): 387-8. [[Crossref](#)] [[PubMed](#)]
- 40.** Kuribayashi A, Watanabe H, Imaizumi A, Tantanapornkul W, Katakami K, Kurabayashi T. Bifid mandibular canals: cone beam computed tomography evaluation. *Dentomaxillofac Radiol* 2010; 39(4): 235-9. [[Crossref](#)] [[PubMed](#)]
- 41.** de Oliveira-Santos C, Souza PH, de Azambuja Berti-Couto S, Stinkens L, Moyaert K, Rubira-Bullen IR, et al. Assessment of variations of the mandibular canal through cone beam computed tomography. *Clin Oral Investig* 2012; 16(2): 387-93. [[Crossref](#)] [[PubMed](#)]
- 42.** Langlais RP, Broadus R, Glass BJ. Bifid mandibular canals in panoramic radiographs. *J Am Dent Assoc* 1985; 110(6):923-6. [[Crossref](#)] [[PubMed](#)]
- 43.** Pires CA, Bissada NF, Becker JJ, Kanawati A, Landers MA. Mandibular incisive canal: cone beam computed tomography. *Clin Implant Dent Relat Res* 2012; 14(1): 67-73. [[Crossref](#)] [[PubMed](#)]
- 44.** Schejtman R, Devoto FC, Arias NH. The origin and distribution of the elements of the human mandibular retromolar canal. *Arch Oral Biol* 1967; 12(11): 1261-8. [[Crossref](#)] [[PubMed](#)]
- 45.** Muller H. Caractères non-métriques du squelette de la tête chez les populations médiévales de Thoiry (Ain, France) et de Bavois (Vaud, Suisse) *Arch Suiss Anthropol Ges* 1977; 41(2): 123-64.
- 46.** Bilecenoglu B, Tuncer N. Clinical and anatomical study of retromolar foramen and canal. *J Oral Maxillofac Surg* 2006; 64(10): 1493-7. [[Crossref](#)] [[PubMed](#)]
- 47.** Narayana K, Nayak UA, Ahmed WN, Bhat JG, Devaiah BA. The retromolar foramen and canal in South Indian dry mandibles. *Eur J Anat* 2002; 6(3): 141-6.
- 48.** Wyatt WM. Accessory mandibular canal: literature review and presentation of an additional variant. *Quintessence Int* 1996; 27(2): 111-3. [[PubMed](#)]
- 49.** Ghaeminia H, Meijer GJ, Soehardi A, Borstlap WA, Mulder J, Bergé SJ. Position of the impacted third molar in relation to the mandibular canal. Diagnostic accuracy of cone beam computed tomography compared with panoramic radiography. *Int J Oral Maxillofac Surg* 2009; 38(9): 964-71. [[Crossref](#)] [[PubMed](#)]